La Rivista Medica Italiana Online Anno II • N° 1 • 2013 • Articolo 3

# PSEUDOLITIASI DA CEFTRIAXONE: CASE REPORT

**BASILICO C., COLOMBO P.**

***U.O.C: Pediatria e Neonatologia – P.O.C. Carate Brianza - Giussano – A.O. di Desio e Vimercate***

## Riassunto

***Il ceftriaxone rappresenta una cefalosporina dalle caratteristiche vantaggiose sia in termini di sensibilita' terapeutiche che di praticita' d'uso in monosomministrazione giornaliera.***
***Nella pratica corrente purtroppo queste caratteristiche hanno determinato un uso non sempre appropriato soprattutto in eta' pediatrica.***

***In epoca neonatale l'uso e' controindicato per la fisiologica insufficienza epatica del neonato.Tuttavia anche in epoche successive vi sono segnalazioni di calcolosi delle vie biliari in corso di terapia con ceftriaxone per lo piu' a carattere transitorio.***
***Presentiamo un caso clinico da noi osservato.***

## *Parole Chiave:*

***ceftriaxone, bambini, pseudolitiasi, "sludge" biliare***

## INTRODUZIONE

**La colelitiasi raramente si manifesta in età pediatrica, e di solito è associata a disordini emolitici, anomalie congenite dei dotti biliari, a nutrizione parenterale, a patologie dell'ileo distale e a trapianto d'organo solido e/o midollo osseo 1.**

**Il Ceftriaxone è una cefalosporina semi-sintetica parenterale di III generazione, ampiamente impiegata in ambito pediatrico per il suo ampio spettro d'azione, la sua lunga emivita nonché i suoi limitati effetti collaterali. Il ceftriaxone ha la caratteristica peculiare di provocare la formazione di fango biliare e/o micro litiasi, definita anche "pseudolitiasi", soprattutto nei bambini. Sintomi associati possono essere nausea, tensione epigastrica, vomito, dolenzia localizzata al quadrante addominale superiore destro 2. L'ecografia mostra la presenza di echi riferibili al fango colecistico.**

**I sintomi regrediscono con la sospensione del ceftriaxone e pertanto non risulta necessario ricorrere alla chirurgia3. Il fenomeno è verosimilmente correlato con l'elevata escrezione biliare dell'antibiotico (>20-150 volte rispetto a quella del siero), così che la solubilità dei sali biliari è ridotta, per cui essi precipitano 4.**

## CASO CLINICO

**Nel gennaio scorso è stata ricoverata presso la nostra U.O. di Pediatria e Neonatologia una bambina, BC, di 8 anni, senza precedenti anamnestici di rilievo clinico eccetto il riscontro obiettivo di un soffio cardiaco sistolico, per addominalgie aspecifiche e vomito.**

**In regime di urgenza sono stati eseguiti esami ematochimici, risultati nei limiti, e, nel sospetto clinico di appendicopatia, valutazione specialistica chirurgica che escludeva competenze in atto.**

**Empiricamente è stata impostata terapia antibiotica con ceftriaxone (alla dose di 80mg/kg/die); in III giornata (rispetto all'inizio dell'antibiotico), per il persistere della sintomatologia addominale, è stata effettuata un'ecografia addominale (ESAOTE – sonda convex 3.5MHz), che ha evidenziato, in sede endocolecistica, a contatto con la parete posteriore, minute concrezioni litiasiche iperecogene senza cono d'ombra posteriore, mobili in coincidenza dei cambiamenti di decubito (foto 1 e 2).**

**Pertanto, il trattamento antibiotico con ceftriaxone è stato sospeso. Visto il miglioramento clinico, la piccola paziente è stata dimessa con un follow-up ecografico ambulatoriale a 30 giorni, che ha confermato la completa scomparsa della pseudolitiasi biliare.**

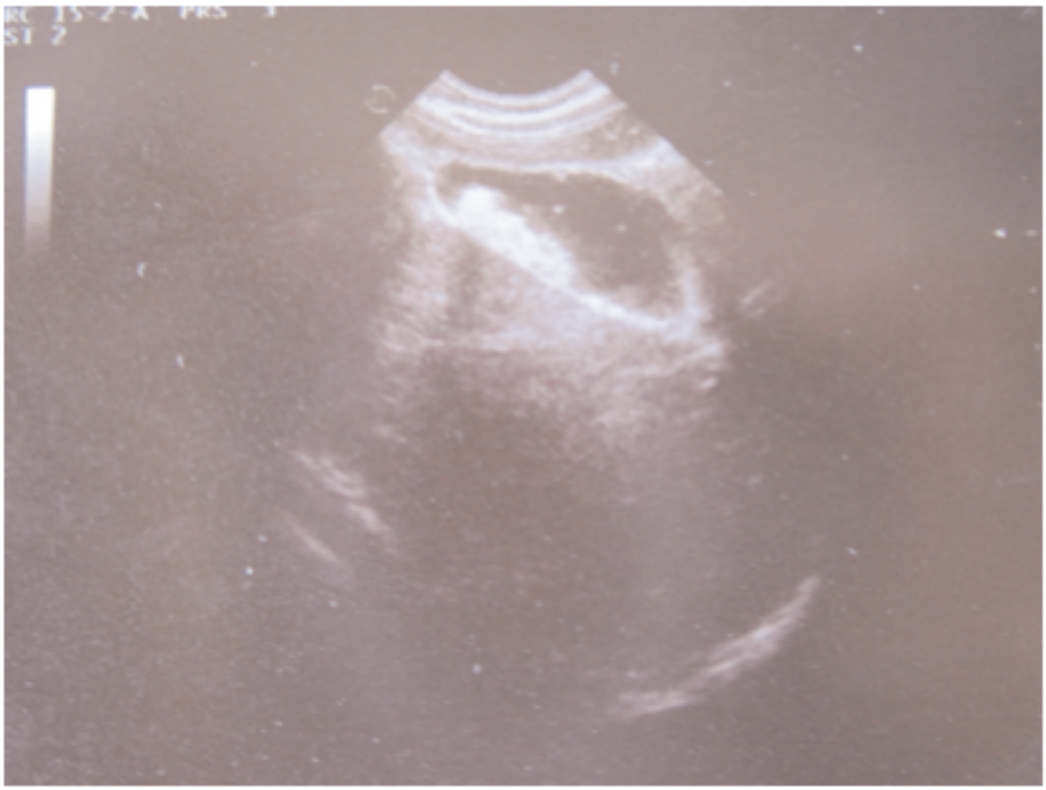

***Foio 1***

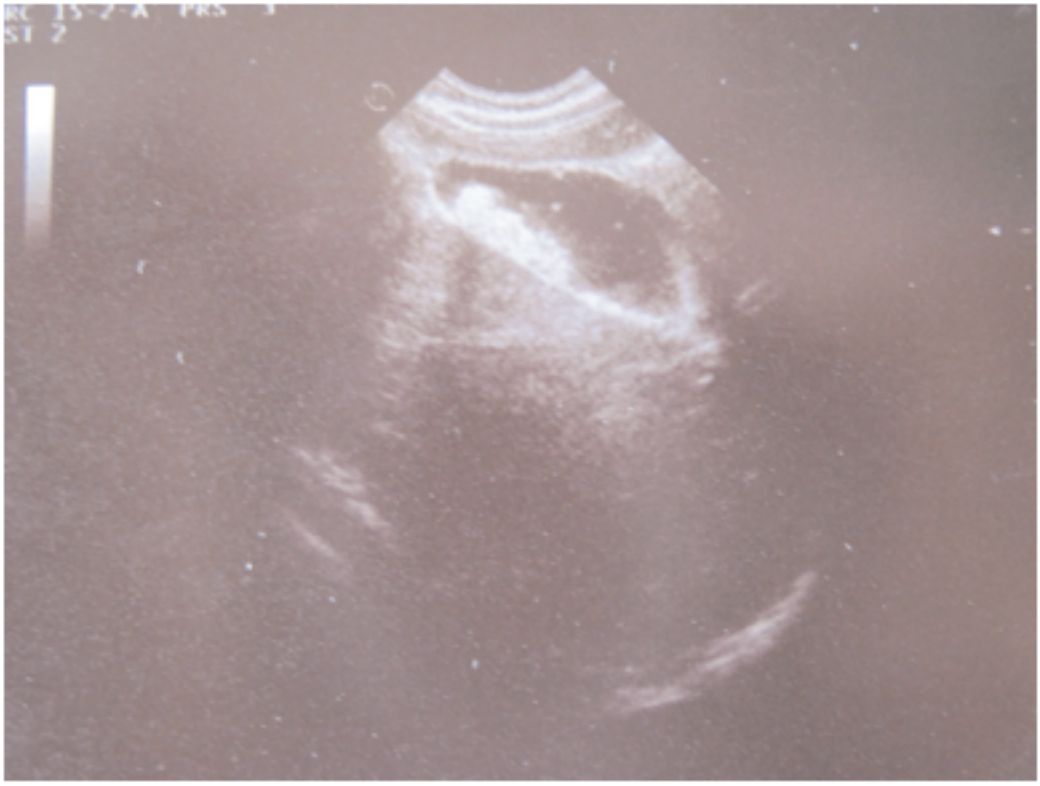

*Foto 2*

## CONCLUSIONI

**Il “sludge” biliare in corso di trattamento con ceftriaxone è stato per la prima volta descritto da Schaad et al (1986)5.**

**I sintomi clinici sono generalmente assenti;  una sintomatologia, quale dolore al quadrante addominale superiore destro, nausea e vomito, si può manifestare in una minoranza di casi, esattamente come si è verificato nella nostra paziente.**

**I dati riportati in letteratura confermano un’incidenza di “sludge” biliare correlato alla somministrazione di ceftriaxone del 17-57%6, con tassi più elevati con dosi maggiori di antibiotico (100mg/kg/die vs 60-70mg/kg/die)7, una precipitazione biliare dimostrabile approssimativamente dopo 9 giorni di trattamento e una sua completa risoluzione entro 2-63 giorni dalla sospensione del farmaco8.**

**Nel nostro caso lo “sludge” biliare si è osservato più precocemente, entro il III giorno di terapia.**

**In conclusione, quanto osservato nella nostra piccola paziente concorda ampiamente con i dati pubblicati in letteratura9.**

## *BIBLIOGRAFIA*

***Ko CW et al. Ann Intern Med 1999; 130:301-11***
***Herek O. et al. Eur Radiol 2001; 11:902***
***Palanduz A ET AL. J Clin Ultrasound 2006; 34:217-22***
***Park HZ et al. Gastroenterology 1991; 100:1665-70***
***Schaad U.B. et al. Pediatr Infect Dis 1986; 5:708-10***
***Bor O. et al. Pediatr Int 2004; 46:322-24***
***Ozturk A. et al. Acta Radiol 2005; 46:112-16***
***Schaad U.B. et al. Lancet 1988; 2:1411-13***
***Araz N. et al. Tohoku J Exp Med 2007; 211:285-90***

*Contatti:*

**colombopa53@yahoo.it**